

## Sofortimplantation und -versorgung – Digitale Implantatplanung und computergesteuerte Fertigungsprozesse

Neue „feste Zähne“ nach multiplen Zahnverlust – und das erfolgssicher, minimal-invasiv, ästhetisch und (fast) sofort. Wie nahe wir dieser Vision heute schon gekommen sind, zeigt das im Folgenden dargestellte Fallbeispiel.

### Einführung

In der zahnärztlichen Implantologie besteht unser Ziel darin, Patientengesundheit, maximale Ästhetik, Funktion und Stabilität langfristig zu erhalten. Die Herausforderung, aber auch der Wunsch des Patienten ist es, dieses umfassende Paket an Leistungen so schnell wie möglich, so präzise wie möglich und in kürzester Zeit zu erbringen. Mit Hilfe der neuen Technologien und Materialien können wir die Implantologie und die Implantatprothetik heute ganz anders gestalten als vor 20 Jahren.

### Fallpräsentation

Ein 65-jähriger männlicher Patient stellte sich in sehr gutem allgemeinmedizinischen Zustand, ohne systemische oder organische Erkrankungen, in der Praxis vor, allerdings nur noch teilweise bezahnt. Der Patient klagte über den mangelnden Komfort, mangelnde Stabilität und Ästhetik seiner bestehenden Versorgung, wobei es sich um herausnehmbare Prothetik handelte. Er wünscht sich „feste Zähne“ in kürzester Zeit. Die noch vorhandenen Zähne wiesen starke Abnutzungserscheinungen auf, verbunden mit Längenverlust und Minderung der OVD (okklusal-vertikale Dimension) (Abb. 1–5).




Abb. 1, 2: Vermessung des gesamten Gesichts und Optimierung gemäß den Regeln des goldenen Schnitts.

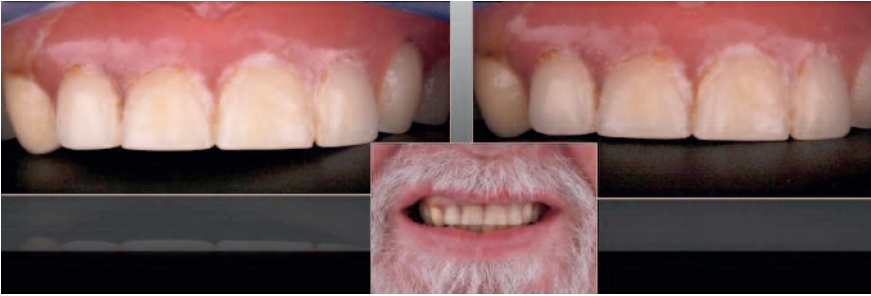

Abb. 3–5: Vorgabe des prothetischen Ergebnisses durch ein Wax-up/Mock-up, das am Patienten einprobiert wurde.

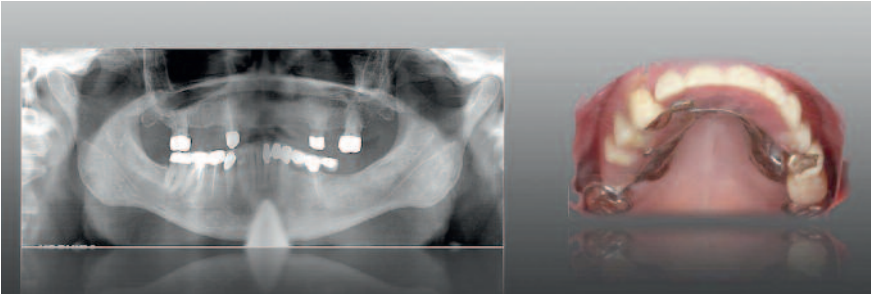


Abb. 6, 7: Die klinische Ausgangssituation im Röntgenbild und in einer intraoralen Aufnahme.

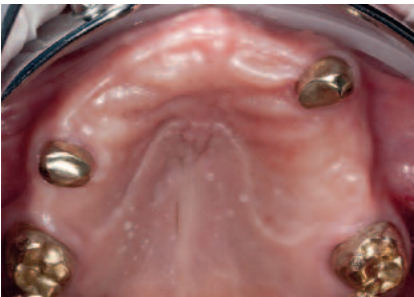

Abb. 8: Die spärliche Restbezzahlung im Oberkiefer zu Behandlungsbeginn.

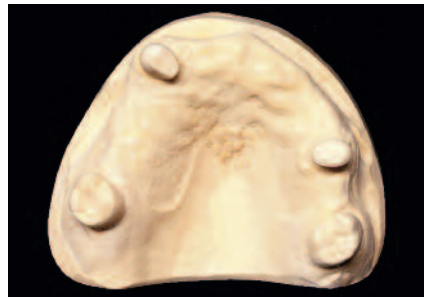

Abb. 9: Die klinische Ausgangssituation auf dem Modell.

Zunächst wurden Fotos der Ausgangssituation, Videos und Modelle angefertigt. Die klinische und röntgenologische Diagnose zeigte ein ausreichendes Knochenangebot in der Breite und Höhe für ein „flapless surgery“, eine Implantation ohne Lappenbildung unter Verwendung einer Weichteilstanze. Dieses Verfahren erforderte eine digitale Planung der Implantate. Dabei ergab sich, dass die Aussichten für eine Sofortversorgung als besonders gut bewertet werden konnten. Denn weil ein sehr gutes Knochenangebot vorlag, war auch die Wahrscheinlichkeit für die Primärstabilität der Implantate hoch – ideale Bedingungen.

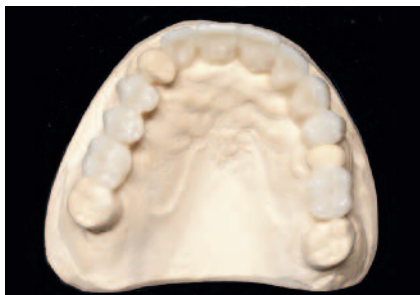

Abb. 10: Das Set-up zur Ermittlung der ästhetischen und funktionellen Ansprüche an den zukünftigen Zahnersatz.

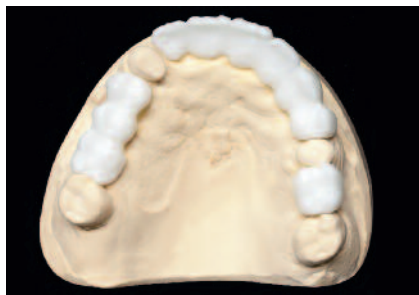

Abb. 11: Die prothetisch gewünschte End-Situation, umgesetzt in röntgenopaken Kunststoff.

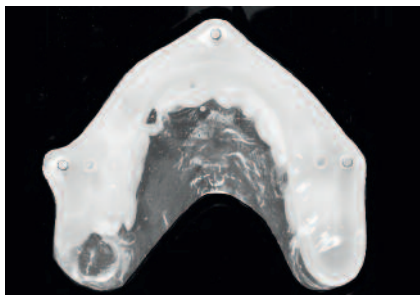
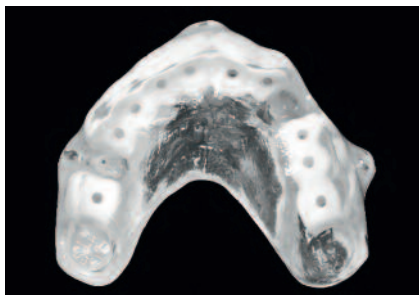


Abb. 12, 13: Einbettung in eine Scanschablone.



Ausgehend von der ästhetischen Analyse (Abb. 1, 2), der Bilder und Modelle, wurde ein idealisiertes Wax-up bzw. Mock-up angefertigt (Abb. 3–5). Dieses wurde am Patienten anprobiert und das auf diese Weise visualisierte Behandlungsziel in weiteren Bildern und kurzen Videosequenzen festgehalten. So konnte auch die Ästhetik in Bewegung beurteilt werden. Demgemäß wurden unter Berücksichtigung der Kieferform die Dimensionen der Zähne nach den Regeln des goldenen Schnitts und gemäß dem Typus des Patienten optimiert (Abb. 6–9).

Im ersten prothetischen Schritt wurden mit Hilfe eines Set-ups (Abb. 10) die ästhetischen und funktionellen Ansprüche an den zukünftigen Zahnersatz ermittelt. Diese prothetische Wunsch-situation wurde anschließend in röntgenopaken Kunststoff (Abb. 11) umgesetzt und in eine Scanschablone (Abb. 12, 13) eingebettet.

Die Planung zeigt uns eine Situation in der Kategorie FP 2: Die Distanz zwischen dem Knochenniveau und der okklusalen Fläche der geplanten Zähne würde an manchen Stellen 12 mm überschreiten und deshalb eine rosa Komponente für die finale Anfertigung unentbehrlich sein.

Der Patient wurde, inklusive Scanschablone, einer 3D-Röntgenaufnahme unterzogen. Mit deren Hilfe erfolgte anschließend die digitale Planung, wobei die Implantate unter Verwendung einer geeigneten Software (SKYplanX 3D Implantat Planungssoftware, Bredent) direkt in das Röntgenbild hineingesetzt wurden (Abb. 14–16).

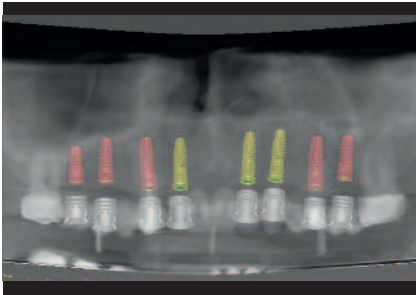

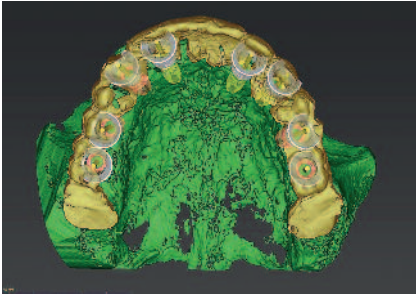


Abb. 14–16: Virtuelles Inserieren der Implantate direkt in das Röntgenbild hinein.

Die Planung erfolgte unter Vorgabe der folgenden anatomischen Parameter: eine entsprechende Distanz zwischen je zwei Implantaten (mindestens 3 mm), eine vollständige Bedeckung der Implantate mit Knochen, die Lage der Implantate unter dem Knochenniveau (0,5 mm), um einer Knochenresorption vorzubeugen.

Mit Hilfe des SKYplanX-Koordinatentisches wurden die in der 3D-Implantatplanung ermittelten Implantatpositionen exakt in die Bohrschablone übernommen und die Bohrhülsen mit Tiefenanschlag in die Scanschablone eingeklebt. Somit wurde die Scanschablone in die Bohrschablone umgewandelt (Abb. 17, 18).

Für die präimplantologische Herstellung der Sofortbrücke war im ersten Schritt eine „Modellimplantation“ notwendig. Hierzu wurde das Modell für die Aufnahme der Modellimplantate entsprechend vorbereitet (Abb. 19, 20).

Im Anschluss wurden die SKY-Modellanaloge mit Hilfe des Einbringinstrumentes (Abb. 19, 20) in das Modell eingesetzt. Dabei war es wichtig, die Laborimplantate nicht nur dreidimensional exakt im Modell zu verkleben, sondern auch die Rotation entsprechend der Implantatindexierung präzise umzusetzen.

Nun wurden Abutments (Abb. 21) bzw. Titan-Prothetikappen (Abb. 22) aufgeschraubt und dann die so entstandene Modellsituation mit einem Scanner digitalisiert. Um die CAD-Konstruktion zu erleichtern, war es sinnvoll, die im Zuge des Backward-planning ermittelte prothetische Wunschsituation als Wax-up in den

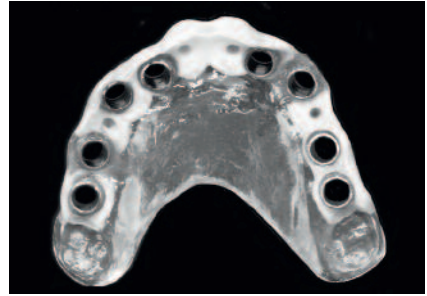
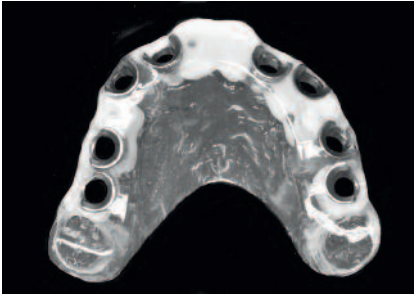


Abb. 17, 18: Das ist rationelles Arbeiten: Die Scanschablone wird nun zur Bohrschablone.

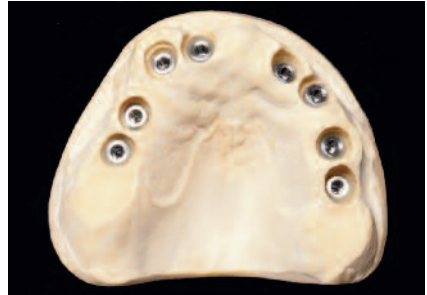
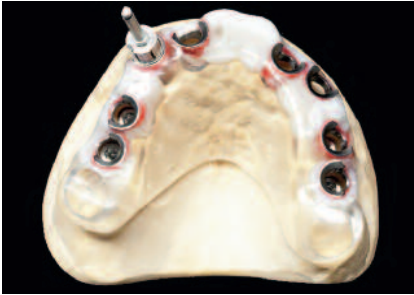
Abb. 19, 20: Vorbereitung des Modells für die Aufnahme der Modellimplantate.

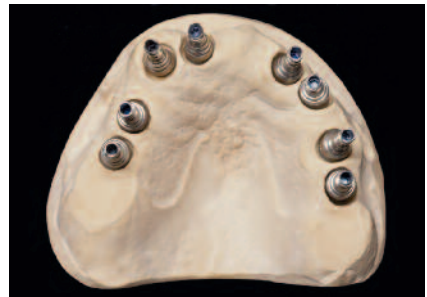
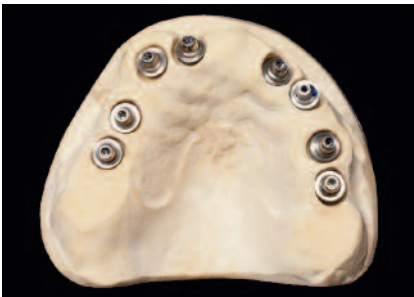
Abb. 21: Das Modell mit eingeschraubten SKY fast & fixed Abutments.

Abb. 22: Die Modellsituation mit aufgeschraubten Titan-Prothetikskapen

Datensatz zu matchen. Die Konstruktion erfolgte mit einer entsprechenden Software (Dental Designer, 3Shape) (Abb. 23, 24). Im Anschluss erfolgten die Berechnung der Frästrategie und die Übergabe der Daten an die 5 Achs-Fräsmaschine.

Die Sofortbrücke wurde aus einem amorphes, kreuzvernetztes Hochleistungspolymer (breCAM.HIPC, bredent) zum Einsatz, denn ein solcher Werkstoff bietet deutlich höhere physikalische Werte als herkömmliches PMMA (Polymethylmethacrylat) und erweist sich diesem insbesondere in puncto Bruchstabilität als

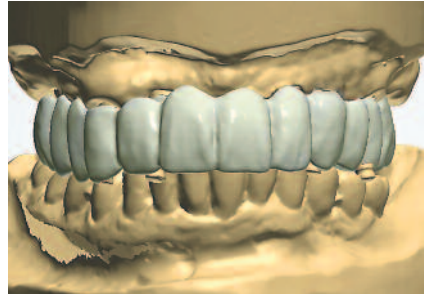
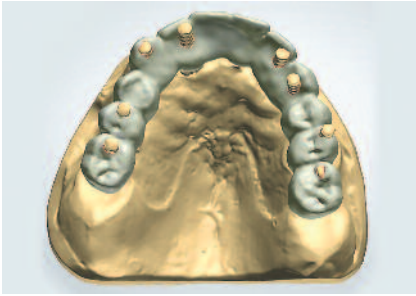


Abb. 23, 24: Die virtuelle Konstruktion der Arbeit mit Software-Unterstützung.

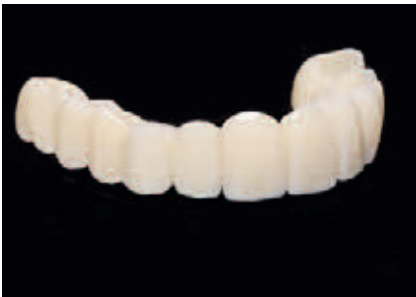
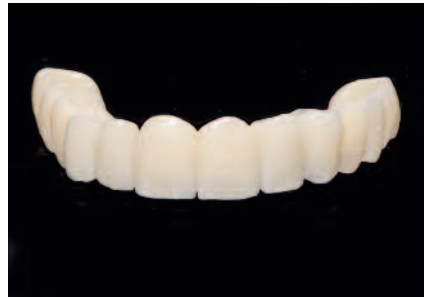
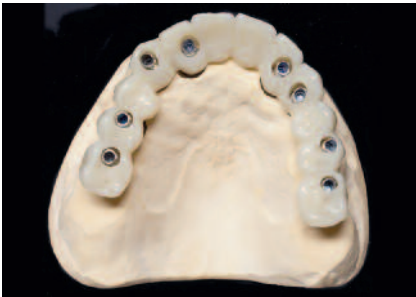Abb. 25–27: Ansprechende Ästhetik dank einer Individualisierung im Cutback-Verfahren.

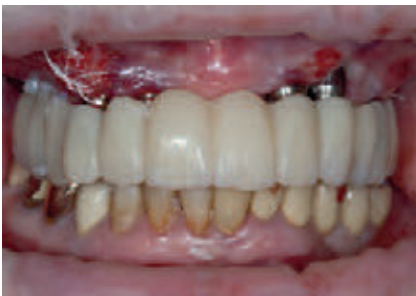

Abb. 28: Die mit Kunststoff an die verschraubbaren Titan-Prothetikappen polymerisierte Brücke.



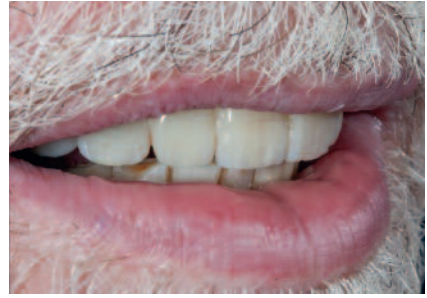
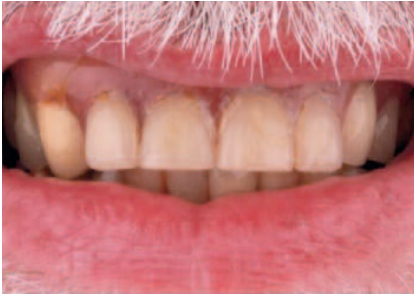
Abb. 29, 30: Die Situation vor und drei Stunden nach der Behandlung.

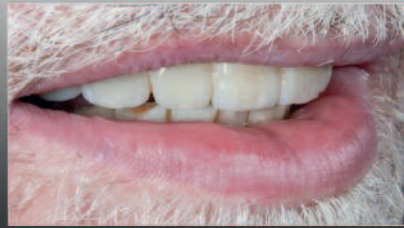

Abb. 31, 32: Der glückliche Patient nach Behandlungsabschluss. – Fotos: Lerner/Schuldes

überlegen. Außerdem handelt es sich um einen ästhetischen, transluzenten und opaleszierenden Werkstoff mit einer hervorragenden Resistenz gegen Verfärbungen. So erfährt er erfahrungsgemäß eine hohe Akzeptanz von Seiten der Patienten. Er kann grundsätzlich monolithisch verwendet werden; im hier vorliegenden Falle wurde die Brücke zur Erzielung einer besonders ansprechenden Ästhetik im Cut-back-Verfahren individualisiert (Abb. 25–27).

Der Eckzahn 13 wurde extrahiert, und nach einer gut verteilten Infiltrationsanästhesie, wurde die Implantationsschablone mit provisorischen Miniimplantaten befestigt. Blutungspunkte wurden erstellt und mit einer Schleimhautstanze an den Implantationsstellen die Schleimhaut gestanzt.

Nun wurden Implantate von 10, 12 und 14 mm Länge und 4 mm Durchmesser durch die Schablone eingesetzt. Dank des Implantatdesigns und des unterdimensionierten Insertionsprotokolls, erreichten alle Implantate mit über 35 Ncm die gewünschte Primärstabilität.

Nach Entfernung der Schablone wurden die prothetischen Arbeiten aufgeschraubt. Am Zahn 13 wurde zuvor, da durch eine fehlende Knochenlamelle ein lateraler Defekt vorhanden war, eine Augmentation mit synthetischem Material (Osbone, Curasan) und einer Membran (Osgide, Curasan) vorgenommen.

Die sehr ästhetische provisorische Brücke wurde mit Kunststoff an die verschraubbaren Titan-Prothetikkkappen polymerisiert (Abb. 28). Der Patient verließ die Praxis mit „festen Zähnen“ und unter optimalen ästhetischen und funktionellen Bedingungen. Für die Zeit der Osseointegration (8–10 Wochen) wurde ihm weiche Nahrung empfohlen. Eine postoperative medikamentöse Begleitung sorgte für Schmerzfreiheit und schnelle Heilung (Arnica, DHU Germany, Traumeel, Ibuprofen).

Die Kontrolle und Entfernung der Nähte (PTFE, ADS/Germany) erfolgt nach 14 Tagen. Eine finale Versorgung mit einer verschraubbaren Brücke aus einem PEEK-Werkstoff (Polyetheretherketon), ist für die Zukunft angestrebt.

## **Schlussfolgerung**

Für den Behandlungserfolg kommt es wesentlich auf die Therapie-Planung an, und diese muss immer effektiver werden. Im vorliegenden Falle ließ sich zum Beispiel aufgrund der verwendeten digitalen Technologien das Knochenangebot gut abschätzen – bis hin zur Vorhersage einer ausreichenden Primärstabilität. Dabei konnte außerdem bereits die Option „flapless surgery“ als minimalinvasives Verfahren mit hoher Erfolgssicherheit gewählt werden. Und für die Prothetik war in diesem Stadium bereits klar, dass eine rosa Komponente Teil der Arbeit sein würde.

Darüber hinaus erweisen sich offene Systeme als vorteilhaft. Im hier vorliegenden Beispiel etwa konnten ohne weiteres zwei Softwares für ein optimales Backward-planning bis hin zur Festlegung der Implantatpositionen kombiniert verwendet werden.

So werden Implantologie und Implantatprothetik zu einer Symbiose aus neuen Technologien und der Kunst ihrer Durchführung auf dem aktuellen Stand von Technik und Wissenschaft. Bis ins Detail lässt sich dabei immer effektiver arbeiten – man denke nur an die Umwandlung der Scanschablone zur Bohrschablone im hier dargestellten Beispiel! Damit wird die Zukunftsvision „mimimalinvasiv und vorhersehbar zu maximaler Ästhetik in kürzester Zeit“ bereits heute greifbar und lässt sich in Labor und Praxis verwirklichen.